그림 11. 흉골연 장축단면(parasternal long-axis view)

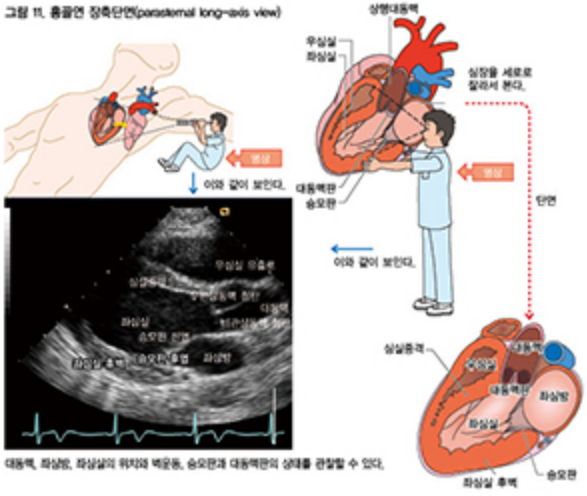

대동맥, 좌심방, 좌심실의 위치와 벽운동, 승모판과 대동맥판의 상태를 관찰할 수 있다.

그림 12. 흉골연 단축단면(parasternal short-axis view)

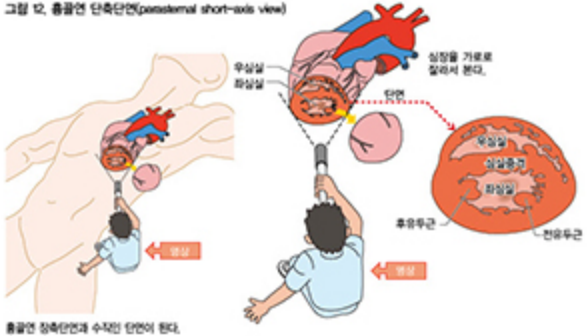

흉골연 장축단면과 수직인 단면이 된다.

a) 대동맥판 위치

세 개(좌/우/비 관상동맥 첨판)의 판엽으로 구성된 대동맥판, 우심실 유출로 폐동맥판의 구조를 관찰한다(그림 13).

b) 승모판 위치

승모판 전엽, 후엽, 교련부(commissure), 승모판륜을 관찰할 수 있고, 승모판의 기질적 변화 유무를 평가한다.

그림 13. 흉골연 단축단면 – 대동맥판 위치

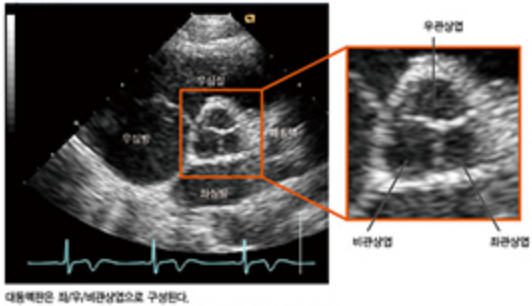

대동맥판은 좌/우/비관상엽으로 구성된다.
이 단면에서 대동맥판, 우심실 유출로의 형태와 폐동맥판을 관찰할 수 있다.

그림 14. 흉골연 단축단면 – 건삭 위치

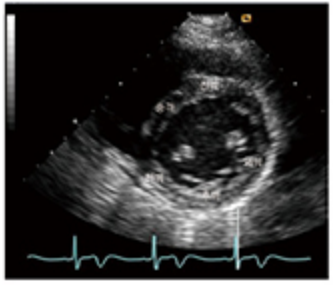

좌심실의 중격, 하벽 외벽 전벽의 운동을 동시에 평가할 수 있어 허혈성심질환의 진단에 적합하다.

② 심초음파 장비의 사용 설명서, 이것만은 확인하자

심초음파 장비의 종류

현재 초음파 장비는 고정형(고급 기기), 가동형(이동식 손수레, 소형 중급기기), 이동형(혼자서 옮길 수 있는 소형기기), 포켓형 장비로 분류된다. 주로 검사실에 설치되어 있는 초음파 진단장비는 고정형 혹은 가동형이다(그림 1). 휴대할 수 있는 포켓 초음파 장비인 Vscan은 2011년에 처음 출시되었다(그림 2).

그림 1. 일반적인 심초음파장비

그림 2. 포켓형 장비(Vscan)

공기필터의 위치

공기필터는 1달에 1번씩 먼지를 제거하는 것이 바람직하다. 먼지에 의해 필터가 막히면 방열 효과가 저해되고, 그 열에 의해 장비가 오작동을 일으킬 가능성이 있다(그림 3).

그림 3. 공기필터



전원 콘센트

벽면의 전원 콘센트에 직접 꽂고, 반드시 접지선을 연결한다. 문제가 생겨 장치에 전기가 나가더라도 가장 유출되기 쉬운 접지선을 통해 전기가 흐르므로 안전성이 높아진다(그림 4).

그림 4. 전원 콘센트

탐촉자의 사용

탐촉자를 떨어뜨리지 않도록 이동시 반드시 기계에 올려놓고 옮기도록 한다.

매 검사마다 탐촉자를 알코올 솜으로 소독하는 것을 잊지 않도록 한다.

One Point Advice

탐촉자에서 초음파가 발사중인 채로 방치하면, 탐촉자가 빨리 노화된다. 장비에 따라서는 뜨거워지기 때문에 화상을 기록하지 않을 때에는 멈춤(freeze) 버튼을 눌러 장비를 멈춤 상태로 두어야 한다.

탐촉자 주파수

통상적으로는 3.5~3.75 Hz의 섹터(sector)형을 이용한다.

3D 겸용이나 3D 전용 탐촉자도 있다(그림 5).

그림 5. 탐촉자의 종류

① 검사의 진행방식

검사를 시작하기 전에

검사의 목적과 피검사자의 상태를 파악한 후에 검사를 진행하는 것이 중요하다. 검사를 시작하기 전에, 피검사자로부터 직접 증상과 생활 습관을 듣는 것도 도움이 된다.

표 1. 검사 전에 확인할 것

1) 검사의 목적
2) 의무기록, 피검사자의 병력
3) 주소(chief complaint), 현 병력(present illness) – 피검사자에게 직접 물어봐도 좋다.
4) 심전도, 흉부X선 소견

입실부터 검사까지의 흐름

① 검사실의 준비

피검사자가 불쾌하지 않게 검사를 진행하기 위해 사전에 검사실의 준비를 해 둔다(표 2).

표 2. 검사실의 준비

1) 방의 온도를 적절하게 한다.
2) 초음파 젤, 물수건을 따뜻하게 해 둔다.
3) 이름 확인(상세한 것은 26p 참조)
4) 장비의 전원을 켠다.
5) 장비의 설정, 동작상태 확인

그림 1. 이름, 키, 몸무게를 입력

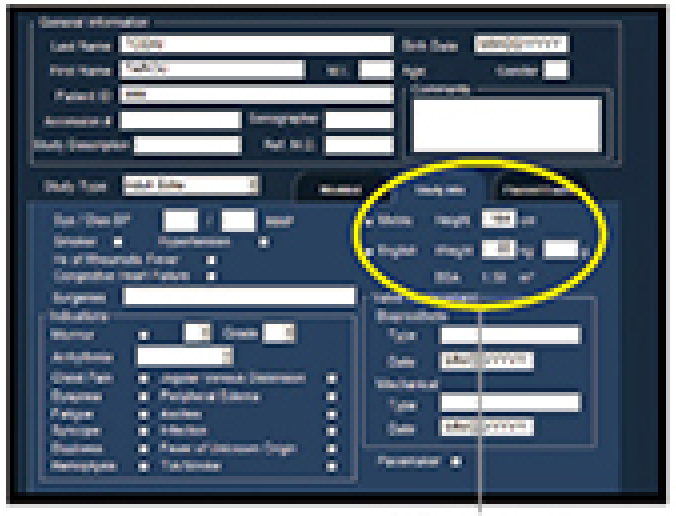

키, 몸무게를 입력

② 피검사자의 이름, 키, 몸무게를 확인

장비에 피검사자의 이름을 입력하고, 피검사자에게도 스스로 말하게 하여, 다른 사람을 검사하는 일이 없도록 한다. 정상값이 체격에 따라 다르기 때문에, 검사시에 피검사자에게 키, 몸무게를 물어본다(그림 1).

③ 검사내용의 설명

피검사자에게 표 3에 언급된 내용을 설명하고 환자가 "어떤 검사인지"를 이해한 후에 검사를 시작해야 검사가 원활하게 진행되고 피검사자의 협조를 얻어내기 쉽다.

표 3. 검사시 설명해야 하는 점

1) 초음파를 이용해 심장의 크기, 수축 기능, 판막의 상태를 알아보는 검사이다.
2) 검사의 시간은 20~30분 걸리는 것이 보통이고, 소견과 보는 방법에 따라 보다 시간이 걸릴 수도 있다.
3) (방사능) 피폭이나 고통이 없는 안전한 검사이다.
4) 검사 도중에 호흡의 조절이 필요하다.
5) 가슴에 젤을 바르고 검사를 시행한다.
6) 검사 도중 무슨 일이 있으면 검사자에게 말해준다.

④ 환복

초음파 젤이 묻지 않도록 기본적으로 상반신은 벗고, 심전도 전극을 연결해야 하기 때문에 발목이 보이도록 한다. 피검사자가 여성이거나 추위를 호소할 때에는 앞이 벌어진 일회용 가운을 착용하게 한다(그림 2).

피검사자가 춥다고 호소하는 경우에는 타월을 걸쳐주는 등 배려가 필요하다.

그림 2 검사복의 착용 예

a : 피검사자가 여성이거나 추위를 느끼는 경우

b : 피검사자가 남성인 경우

② 2D법 – 영상이 잘 나오는 방법을 알려드립니다

심초음파검사를 위한 준비

심초음파 장비는 피검사자의 왼쪽에 놓고 검사자가 오른손으로 탐촉자를 쥐고 왼손으로 장비를 조작하는 형태가 대부분을 차지하는데, 이 방법은 피검사자의 몸(허리, 가슴)을 검사자가 오른팔로 감아 탐촉자를 대도록 되어 있다. 이 밖에도 피검사자의 오른쪽 여러 곳에 장비를 두고 탐촉자를 왼손으로 잡고 검사하거나, 피검사자의 오른발 옆에 장비를 두고 오른손으로 탐촉자를 잡는 등 여러 가지 방법이 있다(그림 1). 어느 방법을 선택하든 조작하기 쉬운 방법으로 시행한다.

심전도는 lead II가 기본이지만 리듬과 심박수의 확인이 주된 목적이다. 그렇기 때문에 유도의 위치를 바꾸어도 상관없다.

심음도가 있으면 심주기의 평가에 편리한 점도 있다.

그림 1. 심초음파 장비와 검사자의 위치

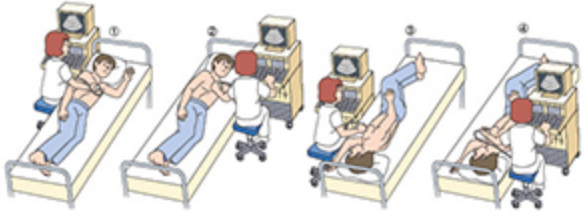

피검사자의 기본적인 자세

왼쪽으로 눕는 자세가 기본이다(그림 2).

피검사자의 이름을 잘 확인하고, 상의를 탈의하도록 한다. 이 때, 여성의 경우에는 가슴을 가리기 위해서 수건 등을 사용하면 좋다. 단약, 사워 타월과 같이 너무 큰 수건은 감길 수 있으므로, 어디까지나 앞을 가리는 정도의 크기로 제공한다.

● 사전준비

① 피검사자를 침대에 눕게 하고 심전도 전극을 연결한다. 이 때에도 차가운 손이나 기구가 피검사자의 피부에 갑작스럽게 닿지 않도록 하고 말을 건네며 진행한다.

② 피검사자를 좌측으로 돌아눕게 하고 등에 베개를 대어 기대듯이 약 45°정도 비스듬하게 눕도록 한다.

③ 왼손은 가볍게 머리쪽으로 올리도록 한다. 이렇게 하면 늑간이 벌어져 관찰이 쉽게 된다.

④ 탐촉자는 가볍게 쥐어서 회전하기 쉽도록 하고 피검사자를 너무 강하게 누르지 않도록 한다.
초보자는 영상이 잘 안 보이면 강하게 누르는 경향이 있으나 이는 영상의 해상도 개선없이 피검사자에게 고통만을 주게 된다.

⑤ 적당량의 초음파 젤을 탐촉자의 압전소자가 있는 쪽에 바르고 가슴에 댄다. 초음파 젤의 용도는 탐촉자와 흉벽 표면과의 사이에 공기층이 생기는 것을 막는 것이므로 많은 양을 사용한다고 해서 화질이 좋아지지는 않는다.

그림 2. 좌측와위(left decubitus position)
피검사자가 좌측와위를 하도록 한다. 왼손은 머리쪽으로 돌아올려 늑간을 넓힌다.
영상이 잘 보이지 않는 경우 왼쪽으로 더 기울이면 영상을 얻기 쉬워지는 경우도 있다.

접근 방법(그림 3)

그림 3을 참조로 하여 검사할 부위를 확실히 익혀둔다.

그림 3. 심초음파 영상을 취득하는 위치

● = 심초음파 영상 수집부위

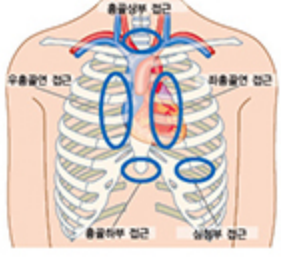

e : 90° 회전이 부적절하면 어떻게 하나?

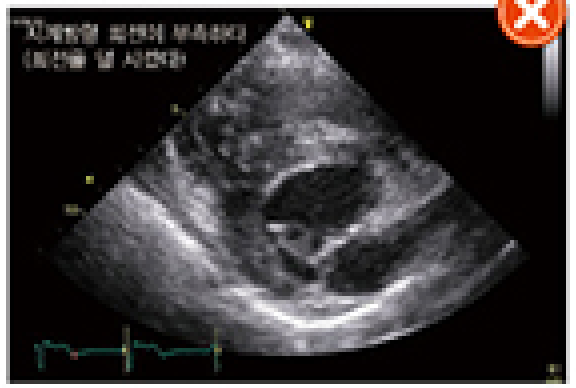

대처법 약간 시계방향으로 회전시켜 봄

대처법 약간 반시계방향으로 회전시켜 봄

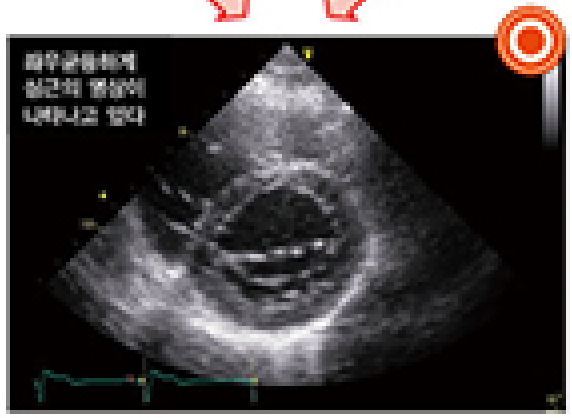

이 영상과 가깝도록 탐촉자를 회전시켜 본다.

탐촉자를 장축단면에 대하여 정확히 90° 회전시키지 않으면 위의 그림①과 같은 심초음파 영상이 나타난다. 구조물이 좌우 대칭으로 나타나지 않는 것으로 판단이 가능하다. 이와 같은 영상에서는 정확한 벽운동의 판단이 불가능하다.

● 흉골연 단축단면 – 심첨부 위치(그림 6a, b, c, h)

■ 검사영상

좌심실은 동근원으로 보이지만 유두근이 관찰되지 않는 단면이다.

■ 검사방법

① 유두근 위치에서 조금 심첨부를 내려다보듯이 탐촉자를 기울인다.

② 늑골 때문에 화면이 잘 안 보이는 경우에는 좌심실의 장축을 따라 한 늑간 아래의 외측부터 관찰한다.

③ 탐촉자의 회전과 경사를 조절하여 화면 중앙에 좌심실이 동글게 보이도록 한다.

* 탐촉자가 아래쪽 늑간에 있는 경우에는 들숨에서, 위쪽 늑간에 있는 경우에는 날숨에서 관찰하는 것이 좋다. 어렵게 생각할 것 없이 호흡의 조절을 하면서 잘 보이도록 관찰하면 된다.

f : 흉골연 단축단면 – 좌심실 기저부 위치

해부학적 구조와 초음파빔

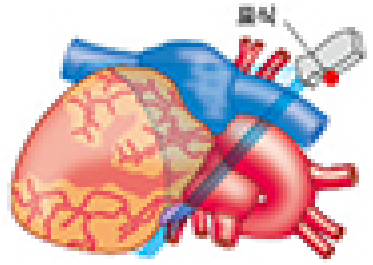

심초음파 영상

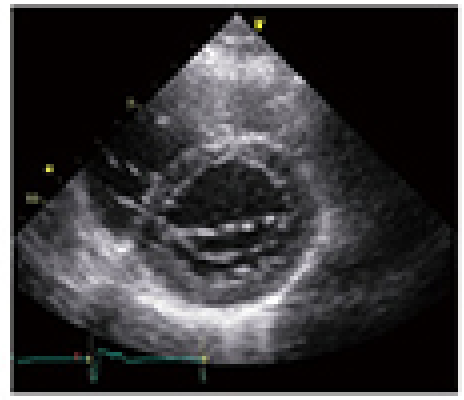

심초음파 영상의 모식도

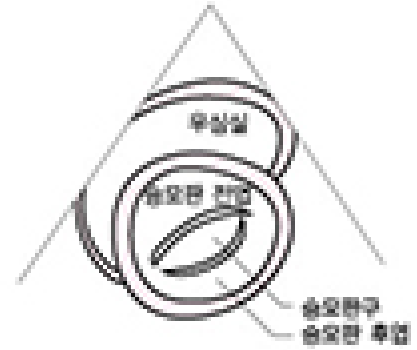

g : 흉골연 단축단면 – 유두근 위치(좌심실 중간부 위치)

해부학적 구조와 초음파빔

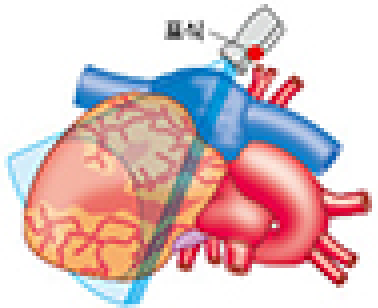

심초음파 영상

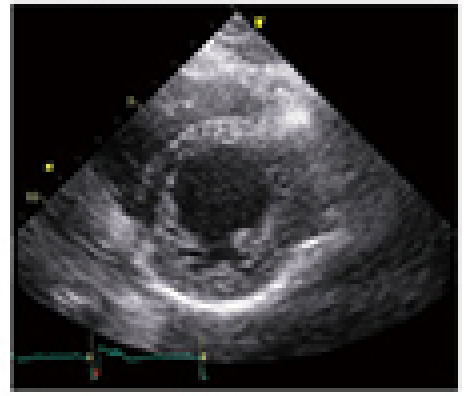

심초음파 영상의 모식도

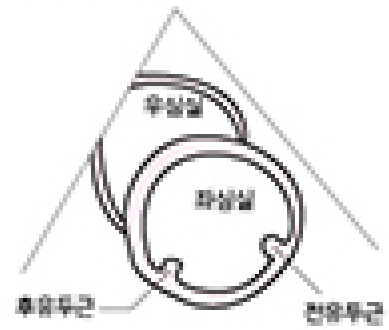

h : 흉골연 단축단면 – 좌심실 심첨부 위치

해부학적 구조와 초음파빔

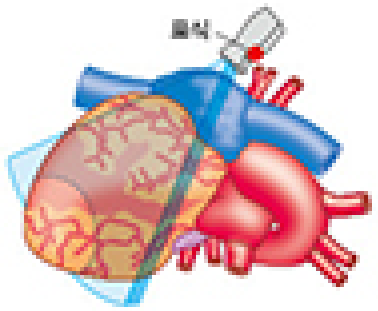

심초음파 영상

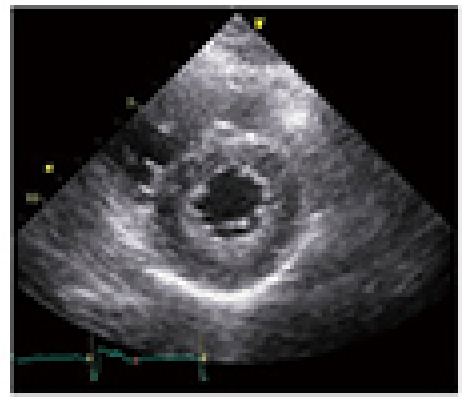

심초음파 영상의 모식도

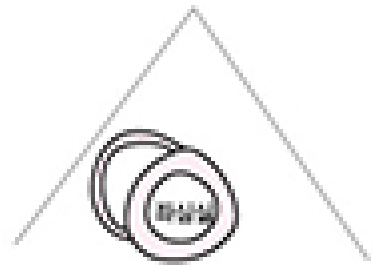

⑦ 조직 도플러의 기록

조직 도플러란?

조직 도플러(tissue Doppler)법은 지금까지 언급한 혈류 도플러와 마찬가지로 초음파의 도플러 효과를 이용하여 심근이나 판막륜 등의 심장 조직이 어느 방향/속도로 이동하는지 평가를 가능하게 한다. 임상에서는 승모판륜 속도를 측정하여 이완기능의 평가에 이용한다.

승모판륜의 중격, 측벽 속도의 기록

조직 도플러법에는 심근 등의 속도 정보를 색으로 표시하는 조직 컬러 도플러법과 운동속도의 스펙트럼을 표시하는 조직 간헐파 도플러법이 있다. 승모판륜 속도는 조직 간헐파 도플러법을 이용하여 기록할 수 있다.

최근에는 대부분의 초음파장치가 조직 도플러의 기본값 설정 기능이 있다. 기록을 시작하기 전에 기본값 설정을 조직 도플러로 변경한다.

● 순서

그 후에 B-모드에서 심첨 4방도 영상을 띄우고 컬러 도플러를 켠다. 간헐파 도플러의 표본 용적을 승모판륜에 놓아 심근의 운동속도 파형을 기록한다(그림 1, 2).

도플러법은 각도의존성이 있으므로, 초음파빔과 승모판륜 이동방향 사이의 각이 0°에 가깝도록 설정한다(그림 3, 4) 또한 도플러 게인이 부적절한 경우에는 같은 환자를 검사해도 측정오차가 생기게 되므로 일반적인 간헐파 도플러법처럼 적절한 게인을 설정해 둔다(그림 5).

그림 1. 승모판륜 속도 기록시 단면

One Point Advice

승모판륜은 심주기에 따라 장축방향으로 이동한다. 표본 용적의 폭은 약간 넓게 (5~10mm)로 하고, 위치는 승모판륜의 이동범위의 중앙에 놓는다.

그림 2. 승모판륜 속도 파형

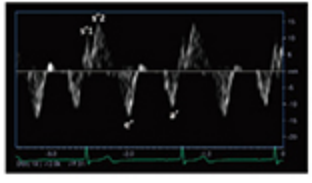

그림 3. 승모판륜 속도 측정시 적절한 단면 설정과 커서의 위치

a : 측벽에서 기록

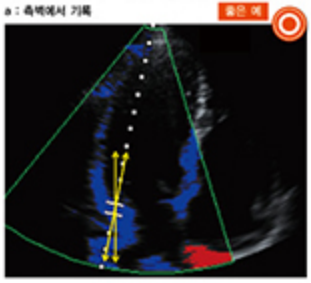

b : 심실중격에서 기록

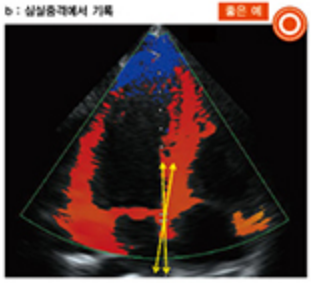

그림 4. 승모판륜 속도 측정시 적절한 단면 설정과 커서의 위치

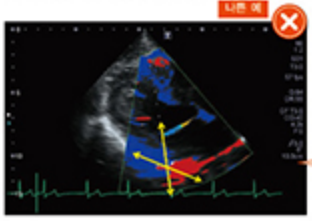

One Point Advice

도플러법은 각도 의존성이 있으므로 초음파빔과 승모판륜의 이동방향과의 각이 거의 0°가 되도록 한다. a, b 둘 다 측정하고자 하는 룬부의 이동방향과 초음파빔의 각도가 거의 0°로 되어 있다. 이처럼 단면을 설정하면 좋다.

잘못된 부분

초음파빔의 방향이 승모판륜의 이동 방향과 각도가 맞지 않다. 이 경우 정확한 측정이 되지 않으므로 적절한 단면을 설정하는 것이 중요하다.

② 흉골연 단축단면

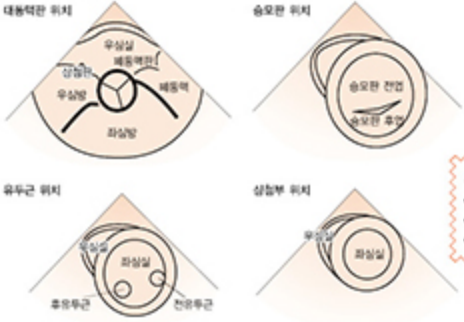

주요 평가 포인트
- 좌심실 벽운동
- 각 판막의 움직임
- 좌심방 내부, 삼방중격의 관찰

③ 삼첨 단면

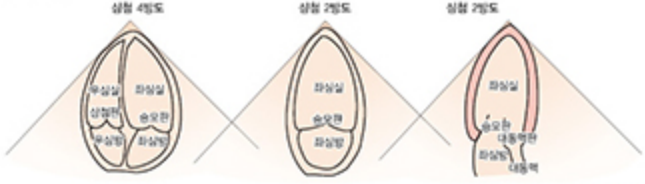

주요 평가 포인트
- 좌심실 벽운동
- 각 내강의 크기
- 각 판막의 움직임

④ 컬러 도플러법 – 흉골연 장축단면

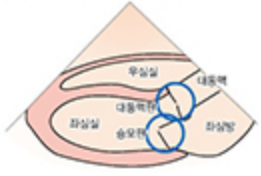

주요 평가 포인트
- 대동맥판 협착, 역류
- 승모판 협착, 역류

⑤ 컬러 도플러법 – 흉골연 단축단면

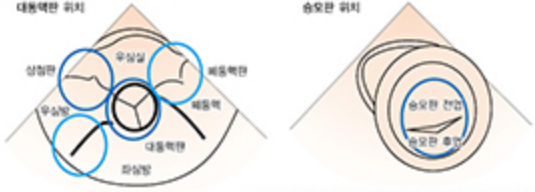

주요 평가 포인트
- 대동맥판 역류
- 승모판 역류
- 삼첨판 역류 → 압력차 측정
- 기타(삼방중격, 우심실 유출로 등)

⑥ 컬러 도플러법 – 흉골연 장축단면

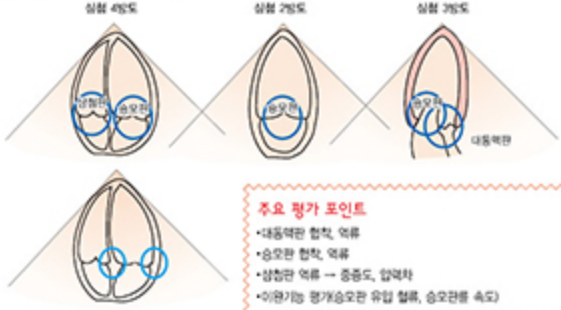

주요 평가 포인트
- 대동맥판 협착, 역류
- 승모판 협착, 역류
- 삼첨판 역류 → 중증도, 압력차
- 이완기능 평가(승모판 유입 혈류, 승모판륜 속도)

⑦ 하대정맥

흉골하부 단면

주요 평가 포인트
- 하대정맥 직경, 호흡성 변동

② 호흡곤란 환자의 심초음파

호흡곤란은 주관적인 증상으로 개인차가 크고, 급속하게 진행하는 경우와 천천히 진행하는 경우로 나누어 볼 수 있다. 상세한 증상과 경과에 청진 소견을 더해서 원인 질환을 추측하는 것이 중요하다.

급속하게 진행하는 호흡곤란

급성 심부전을 초래하는 응급질환은 많다.

감별질환에는 급성 심근경색증, 급성 폐색전증, 심장판막질환 등이 있다. 폐부종을 시사하는 소견으로는 Comet sign(오른쪽 앞 겨드랑이 밑 제3늑간 근처에 탐촉자를 대서 보일 수 있는 혜성과 같은 모양의 초음파 영상) 등도 참고가 된다(그림 1).

그림 1. 울혈성 심부전의 증례

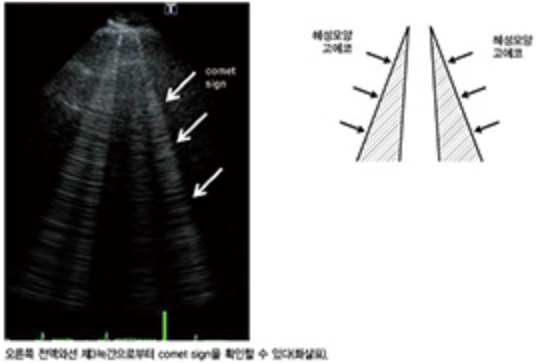

오른쪽 전액와선 제3늑간으로부터 comet sign을 확인할 수 있다(K화살표).

천천히 진행하는 호흡곤란

심장질환 이외의 원인질환으로는 폐질환, 빈혈, 갑상선질환, 대사성질환 등 다양한 질환의 감별이 필요하다. 심초음파에서 평가항목으로는 아래의 8가지가 중요하다.

① 좌심실 수축기능
② 좌심실 확장, 비대의 유무(그림 2)
③ 좌심방의 크기(직경)

One Point Advice

원인이 복잡하고 많기 때문에 ①~⑧의 항목을 확인한다.

그림 2. 운동시 호흡곤란으로 내원한 울혈성 심부전의 증례

a : 이완기말 b : 수축기말

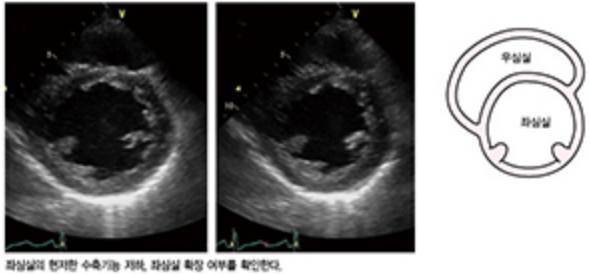

좌심실의 현저한 수축기능 저하, 좌심실 확장 여부를 확인한다.

그림 3. 숨이 찬 폐암 환자의 증례

경흉부 심초음파 영상. 심첨부 접근법을 통해 대량의 심낭삼출액을 확인할 수 있다.

④ 판막질환

대동맥판 협착증

환자가 심초음파 검사를 받게 되는 경로

운동시 호흡곤란으로 내원한 환자의 청진소견에서 수축기 구출성 심잡음이 들리고, 심전도에서 LVH with strain pattern을 보인 증례이다.

심초음파 검사 및 판독법

① 흉골연 장축단면에서 대동맥판을 관찰(그림 1)

흉골연 장축단면에서 대동맥판의 비후, 석회화, 개폐장애 여부를 확인한다. 판륜, 발살바동, 동관접합부(sinotubular junction) 등의 확장 유무, 좌심실 비대의 여부를 평가한다.

② 흉골연 단축단면에서 대동맥판을 관찰(그림 2)

대동맥판의 형태를 평가하여 선천성(이엽 대동맥판 등)인지 후천성인지(퇴행성 또는 동맥경화성)인지 류마티스성 변화인지 판단한다. 단축단면에서 대동맥판구를 추적하여 대동맥판 면적을 직접 측정한다. 정확한 단축단면의 영상 획득이 중요하다.

그림 1. 흉골연 장축단면에서 대동맥판을 관찰

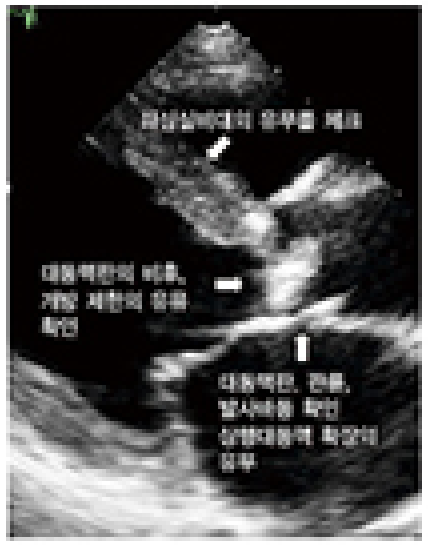

그림 2. 흉골연 단축단면에서 대동맥판 관찰

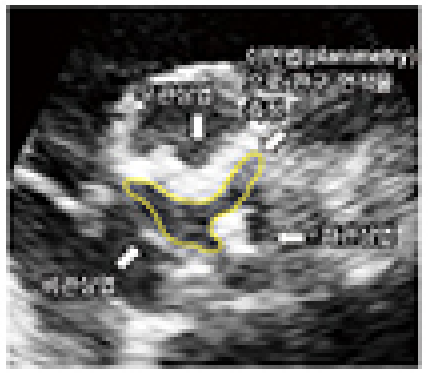

③ 대동맥판 협착증의 중증도(그림 3)

1) 좌심실-대동맥간 압력차 측정 : 간편히 측정할 수 있는 지표

연속파 도플러법으로 대동맥판 최대 속도, 최대 압력차, 평균 압력차를 측정한다. 평균 압력차는 대동맥판 혈류 속도 파형을 추적하여 구한다. 최대 혈류 속도는 4 m/sec, 평균 압력차는 40 mmHg이 중증 대동맥판 협착증의 지표이다(표 1). 그러나, 이 정량적 지표는 혈역학에 영향을 받는다.

2) 대동맥판 면적(AVA)의 측정

혈행동태의 영향을 받기 어려운 정량지표를 말한다. 연속 방정식(continuity equation)을 이용하여 대동맥판 면적을 계산할 수 있다.

좌심실 유출로의 혈류량(1회 박출량) = 대동맥판의 혈류량이기 때문에

A1(좌심실 유출로 면적) × V1(좌심실 유출로를 통과하는 혈류의 시간-속도 적분(TVI)

= A2(대동맥판 면적) × V2(대동맥판을 통과하는 혈류의 시간 - 속도 적분)이 된다.

따라서, AVA(A2) = A1 × V1/V2의 식으로 구해진다.

이면법(planimetry)법은 대동맥판 면적을 직접 그리는 방법이다(그림 2를 참조).

그림 3. 대동맥판 협착증의 중증도 평가

a

b



c

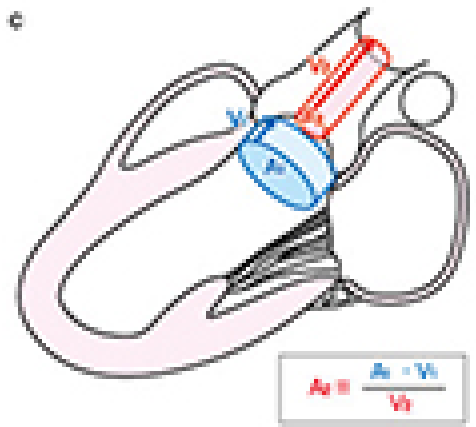

표 1. 대동맥판 협착증

	경증	중등도	중증
AV 최대 속도(m/sec)	< 3.0	3.0~4.0	≥ 4.0
평균 압력차(mmHg)	< 25	25~40	≥ 40
AVA(cm²)	> 1.5	1.0~1.5	≤ 1.0
AVA index(cm²/m²)			< 0.6

⑥ 감염성 심내막염

감염성 심내막염이란?

감염성 심내막염(infective endocarditis, IE)는 심장 판막, 심내막, 대혈관의 내막에 우종(vegetation)을 형성하여 패혈증을 일으킬 수 있는 전신질환이다. 감염질환으로서의 측면 뿐 아니라, 감염이 심해질 경우 심장내 구조물의 파괴를 초래하여 증상을 유발하거나 우종에 의한 색전증을 일으키는 등 다양한 형태로 나타날 수 있다. 감염성 심내막염은 지금도 병원 내 사망의 10~20%를 차지하는 질병으로 판막질환이나 선천성 심질환 등의 기저질환이 있었던 경우가 많다.

최근에는 원내감염, 고령자, 투석환자, 체내 기구 감염에 의한 감염성 심내막염이 증가하는 경향이 있다. 진단에는 병리학적, 세균학적 소견과 심초음파 소견을 넣은 Duke criteria가 처음 고안되어, 현재는 revised Duke criteria(표 1)가 사용되고 있다.

표 1. 감염성 심내막염(IE)의 Duke criteria

Definite IE

Ⅰ. Clinical criteria(major 2개 또는 major 1개와 minor 3가지 또는 minor 5가지)

(Major criteria)

1. 혈액배양 양성이고 감염성 심내막염에 전형적인 균주인 경우
   A. 2회의 혈액배양에서 아래의 어느 것이든 확인된 경우
      1) *Streptococcus viridans*, *Streptococcus bovis*, HACEK group
      2) *Staphylococcus aureus* 또는 *Enterococcus*가 검출되고 다른 감염원이 없는 경우
   B. 지속적인 양성 혈액배양 결과(감염성 심내막염에 합당한 균주)
      1) 12시간 이상 간격을 두고 채취한 혈액배양이 2회 이상 양성
      2) 3회의 혈액배양 전부 또는 4회 이상 혈액배양의 절반 이상에서 양성(처음과 마지막 채혈 간격이 1시간 이상)
2. 심내막을 침범한 A 또는 B
   A. 심초음파 영상에서 다음 중 하나라도 확인된 경우
      1) 움직이는(oscillating) 심장 내 종괴가 판막, 그 주변 구조, 역류 제트의 경로 내, 또는 삽입편(implanted material)에 보이며, 다른 해부학적 구조로 설명할 수 없는 경우
      2) 농양
      3) 인공판막의 새로운 부분 벌어짐(dehiscence)
   B. 새로 생긴 판막 역류(기존의 심잡음 악화 또는 변화만으로는 충분하지 않음)

(minor criteria)

1. 기저소인 : 기저 심질환이 있거나 정주(intravenous) 약물 사용자
2. 발열 : 38℃ 이상
3. Vascular phenomena : 주요 혈관의 색전증, 패혈성(septic) 폐 경색, 진균성(mycotic) 동맥류, 뇌내 출혈, 결막 출혈, Janeway lesion
4. Immunologic phenomena : 사구체 신염, Osler's nodes, Roth's spot, 류마티스 인자
5. 미생물학적 증거 : 혈액배양 양성이지만 위에 언급된 major criteria를 만족시키지 못하는 경우 또는 감염성 심내막염에 합당한 급성 감염의 혈청학적 증거

Ⅱ. Pathological criteria

미생물 : 배양 또는 조직검사에서 우종, 색전, 심내 농양에서 증명

병리학적 병변 : 우종이나 심내 농양이 있고 조직검사에서 급성 심내막염이 확인

Possible 감염성 심내막염

「Definite IE」의 기준을 만족시키지는 못하나 「Rejected」에는 꼭 들어맞지 않는 소견

Rejected

감염성 심내막염의 증상에 대한 다른 확실한 진단, 또는 감염성 심내막염의 증상이 4일 이내의 항생제에 의해 사라짐, 또는 4일 이내 항생제 투여 후 수술 또는 부검을 했을 때 감염성 심내막염의 병리학적 소견 없음

감염성 심내막염을 의심해야 하는 경우는?

발열에도 불구하고 원인으로 의심되는 국소증상이 없고, 항생제에 일부 호전되었지만 항생제 중단시 다시 발열이 생기는 등의 1주 이상의 장기간 발열이 있다면 감염성 심내막염을 의심한다. 기저 소인으로는 승모판 탈출/역류증, 대동맥판 협착증과 같은 판막질환이 있고, 인공판막이나 심장내 기구(영구 심박동기) 삽입, 선천성 심질환, 감염성 심내막염의 기왕력 등이 감염성 심내막염의 위험요소가 될 수 있다.

● 심초음파에서 평가할 것

① 기저 심질환의 평가
② 감염성 심내막염의 확진
③ 합병증의 진단
④ 혈역학의 평가
⑤ 치료 효과의 판정
⑥ 예후 판단

이 있다.

여기가 포인트

심초음파에서 감염성 심내막염 인지를 판별하는 것이 중요하지만, 의심하지 않으면 심초음파를 시행하지 않으므로 "우선 의심해보는 것"이 가장 중요하다.

언제 경식도 심초음파(transesophageal echocardiography, TEE)를 시행하는가?

감염성 심내막염의 작은 우종은 진단이 어렵기 때문에, 경식도 심초음파를 통해 감염성 심내막염을 감별하는 것이 중요하다. 인공 판막을 가진 환자에서 생긴 발열에는 감염성 심내막염을 우선 의심하여 조기에 경식도 초음파를 시행한다.